LA MOELLE EPINIERE

I- Généralités:

La moelle épinière est un organe nerveux central; c'est la portion du névraxe située dans le canal rachidien.
Elle est en continuité avec le bulbe rachidien d'où le nom de: "prolongement rachidien de l'encéphale".
Elle se présente sous l'aspect d'une tige cylindrique, légèrement aplatie, d'avant en arrière; de consistance molle et de couleur blanchâtre. Elle mesure environ 45 cm de longueur et pèse entre 25 et 35grammes.

Organisation générale:

La moelle épinière comprend:
- La substance grise centrale, creusée du canal épendymaire.
- La substance blanche périphérique.

Elle est en relation avec différents organes par l'intermédiaire des racines rachidiennes représentées par les racines antérieures (ventrales) et les racines postérieures (dorsales).

II- Origine embryologique

La moelle épinière dérive de la portion médullaire et caudale du tube neural embryonnaire qui subit une évolution relativement simple:
- Les lames alaires prolifèrent et fusionnent sur une grande longueur du côté dorsal; leur ligne de soudure correspond au sillon médian postérieur.
A leurs dépens s'édifient les cornes postérieures de la substance grise médullaire.
- Les lames basales s'accroissent et se soudent sur une petite longueur du côté ventral limitant ainsi un sillon: le sillon médian antérieur.
A leurs dépens s'édifient les cornes antérieures de la substance grise.
- La prolifération et la fusion des lames alaires et basales entraine une diminution de la cavité du tube médullaire qui devient: canal épendymaire.

III- Structure histologique

Une section horizontale de la moelle épinière quel que soit son niveau va montrer que celle-ci comprend 2 parties:
- une partie centrale: la substance grise qui contient les corps cellulaires des neurones.
- une partie périphérique: la substance blanche qui contient les fibres nerveuses qui peuvent être myélinisées ou amyéliniques.

A-La substance grise

On compare l'allure de la substance grise à celle des lettres H ou X ou à celle d'un papillon.
Elle est représentée par:
- deux cornes antérieures,
- deux cornes postérieures,
- une commissure grise.

L'étude générale de la substance grise permet de distinguer 2 types de tonalités:

1- **une substance grise gélatineuse**: répartie dans 2 zones précises:
   - Autour du canal épendymaire: "la substance gélatineuse centrale de Stilling",
   - En arrière de la tête de la corne postérieure: "la substance gélatineuse de Rolando".

2- **une substance grise spongieuse**: correspondant à la substance grise restante.

1) Les cornes antérieures:

Elles sont relativement volumineuses; mal limitées, leurs contours sont irréguliers et festonnés.
Chaque corne antérieure comprend une tête et une base.

2) Les cornes postérieures:

Elles sont plus effilées, leurs contours sont plus nets. Leur limite postérieure atteint presque la surface de la moelle de laquelle elles restent séparées par une mince lamelle de substance blanche.

Chaque corne postérieure comprend d'avant en arrière: une base, un col et une tête.

+ Au niveau de la tête de la corne postérieure, on trouve le noyau propre de la tête : "le noyau de Waldeyer " .

+ Sur les bords internes de la base de la corne postérieure, existe un renflement : "la colonne de Clarke".

Remarques:

+Les bases des cornes antérieures et postérieures se confondent.

+ A la partie postérieure des cornes antérieures, se trouve un renflement triangulaire de substance grise spongieuse: "la corne latérale".

- En arrière des cornes latérales, la substance grise présente des prolongements transversaux ou obliques qui ont reçu le nom de:" substance réticulée".

3) La commissure grise:

Les cornes antérieures et postérieures sont reliées par un pont transversal de substance grise qui a reçu le nom de: "commissure grise". Cette zone contient le canal épendymaire; ce qui conduit à distinguer:

+ une commissure grise antérieure, mince,

+ une commissure grise postérieure**,** épaisse.

B-La substance blanche

C'est la portion de la moelle épinière qui entoure la substance grise. Elle est parcourue par une série de sillons:

- le sillon médian antérieur,

- le sillon médian postérieur,

- les sillons collatéraux antérieurs,

- les sillons collatéraux postérieurs.

Ces sillons délimitent des cordons:

- des cordons antérieurs,

- des cordons postérieurs,

- des cordons latéraux.

C- Les racines rachidiennes

La moelle épinière est en relation avec les racines rachidiennes étagées.

On distingue des racines antérieures (ventrales) et des racines postérieures (dorsales) dont la réunion constitue le nerf mixte rachidien.

Ces racines sont au nombre de 31 paires: 8 cervicales, 12 dorsales, 5 lombaires, 5 sacrées et 1 coccygienne.

Elles sont constituées par des fibres myélinisées et amyéliniques.

VI- Les neurones de la substance grise

Selon leur topographie, les différents types de neurones de la substance grise médullaire ont chacun une signification fonctionnelle particulière.

Plusieurs types de neurones sont distingués; cette distinction repose sur la morphologie du cytone, mais, surtout sur la destinée de l'axone; ce dernier critère permet d'individualiser:

***** Les neurones dont l'axone quitte la moelle épinière, représentés par:

- Les motoneurones de la corne antérieure,
- Les neurones de la corne latérale.

***** Les neurones dont l'axone ne quitte pas le névraxe:

- Les cellules funiculaires,
- Les cellules de la substance gélatineuse,
- Les interneurones des cornes antérieures.

A- Les neurones dont l'axone quitte la moelle épinière

1) Les motoneurones des cornes antérieures:

Ce sont des cellules multipolaires, leur cytone est de forme étoilée ou polygonale; ils présentent de très nombreuses dendrites, richement arborisées (épines de Cajal).

Ce sont des neurones somato-moteurs. Leurs axones longs et myélinisés, forment par leurs groupements les racines antérieures des nerfs rachidiens.

En fonction de la destinée de ces axones, on distingue:

+ Les motoneurones alpha: cellules de grande taille dont l'axone épais est destiné aux fibres musculaires striées squelettiques (plaques motrices).

+ Les motoneurones gamma : cellules de petite taille dont l'axone mince est destiné aux fibres des fuseaux neuromusculaires.

2) Les neurones du tractus intermédiaire et des cornes latérales:

Ce sont des cellules multipolaires de taille moyenne, à cytone fusiforme, avec 2 bouquets dendritiques.

Ce sont des neurones viscéro-moteurs. Leurs axones s'engagent dans les racines antérieures et se terminent dans les ganglions de la chaine sympathique. Ils constituent les fibres pré-ganglionnaires du système nerveux végétatif.

B- Les neurones dont l'axone ne quitte pas le névraxe

1) Les cellules funiculaires ou cordonales:

Ce sont des neurones d'association; leurs axones longs ou courts demeurent toujours à l'intérieur du névraxe; ils contribuent à la formation de certains faisceaux de la substance blanche, tels que:

+ Le faisceau cérébelleux direct dont les neurones d'origine sont situés aju niveau de la colonne de Clarke.

+ Le faisceau cérébelleux croisé dont les neurones d'origine sont situés au niveau du noyau propre de la corne postérieure.

2) Les cellules de la substance gélatineuse:

+ Dans la substance gélatineuse de Stilling, il y a très peu de neurones, de petite taille. Leur axone se rend au cordon antérieur du même côté ou du côté opposé, voire au cordon latéral.

+ Dans la substance gélatineuse de Rolando, se trouvent les plus petits neurones de la moelle épinière. Leurs axones atteignent le cordon latéral ou le cordon postérieur.

3) Les interneurones des cornes antérieures:

Ce sont de petits interneurones multipolaires localisés à proximité des motoneurones.

C- Les cellules névrogliques

Les cellules névrogliques sont beaucoup plus représentées par:

+ Les cellules épendymaires: cellules cylindriques disposées en une seule assise limitant le canal épendymaire.

+ Les astrocytes: localisés surtout dans la substance gélatineuse de Rolando.

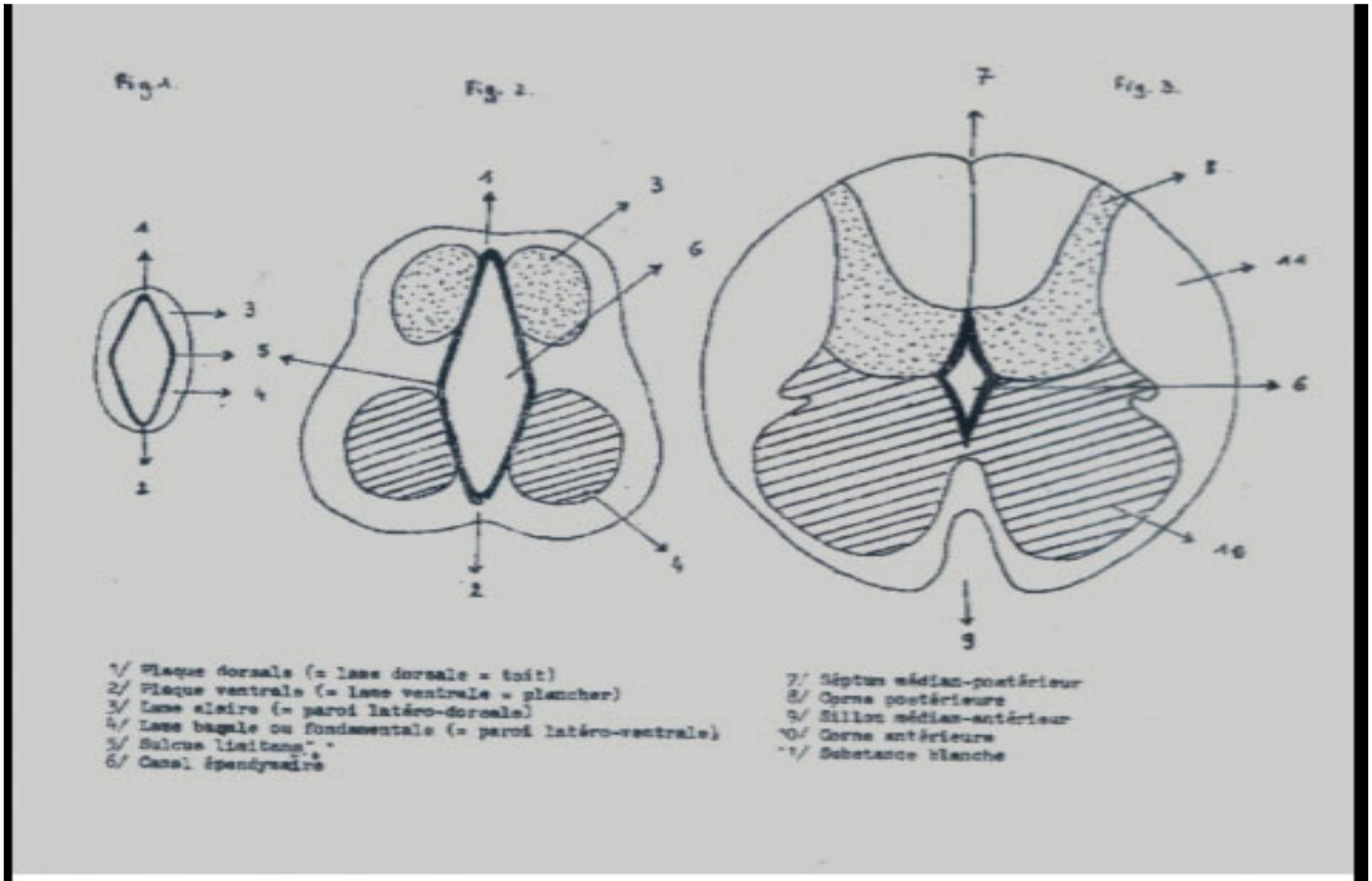

Evolution du tube neural dans sa partie médullaire.

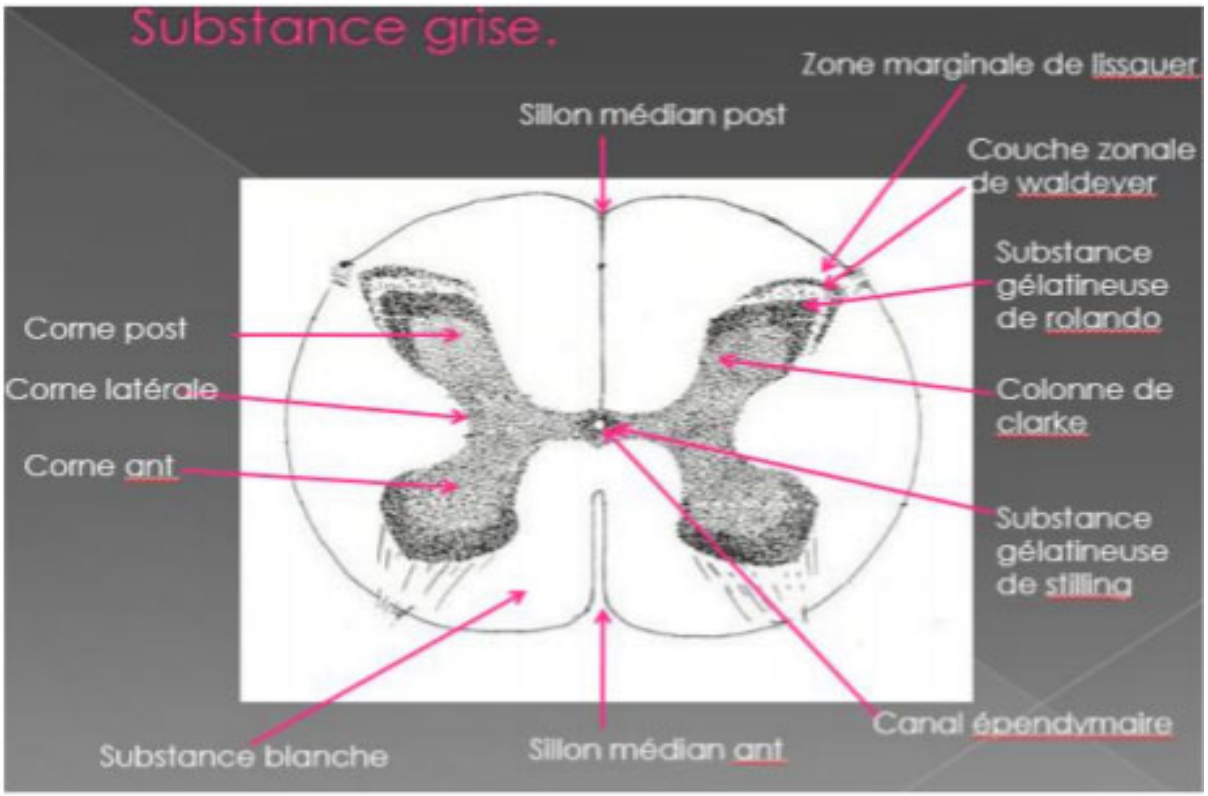

Structure de la substance grise médullaire.

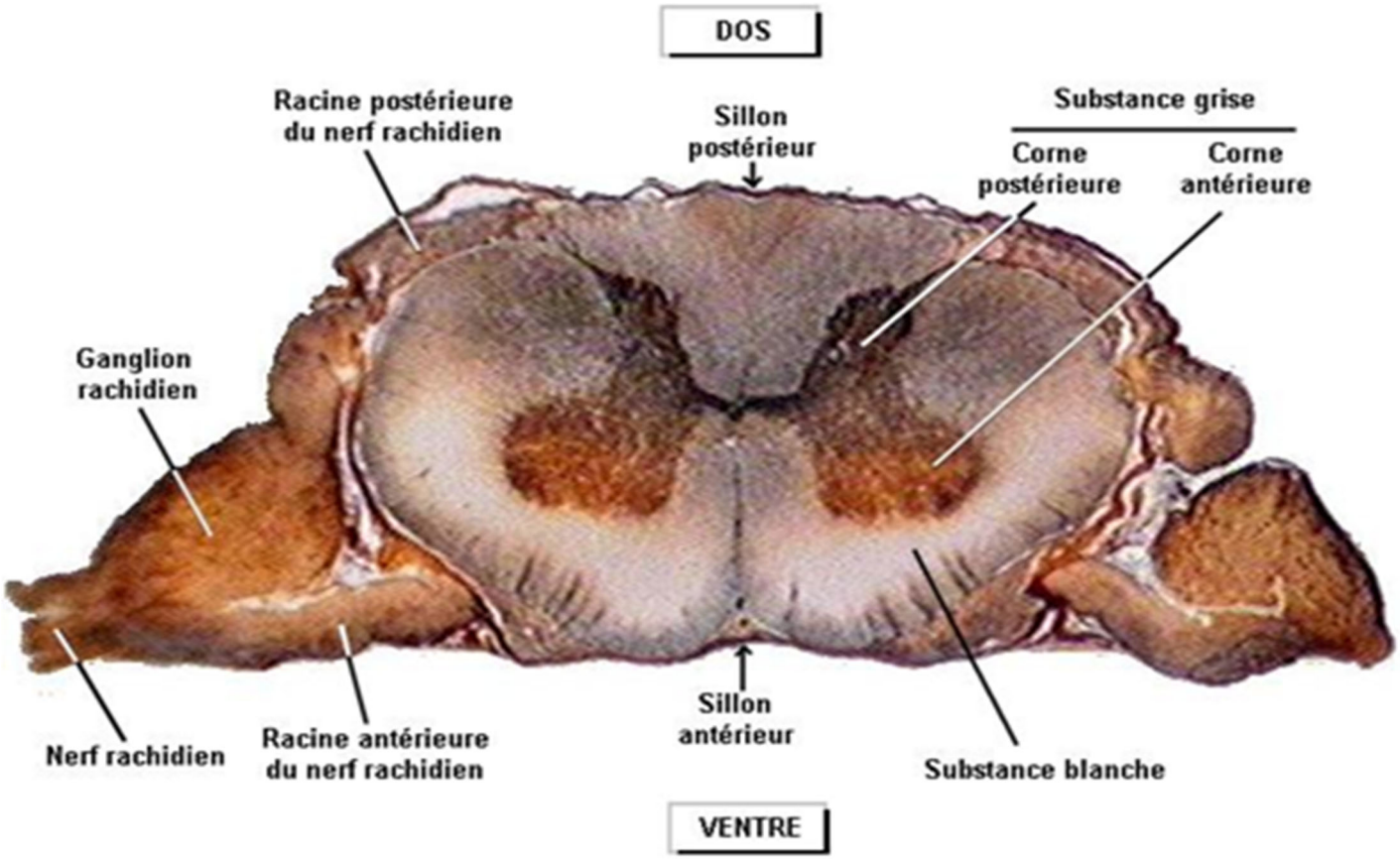
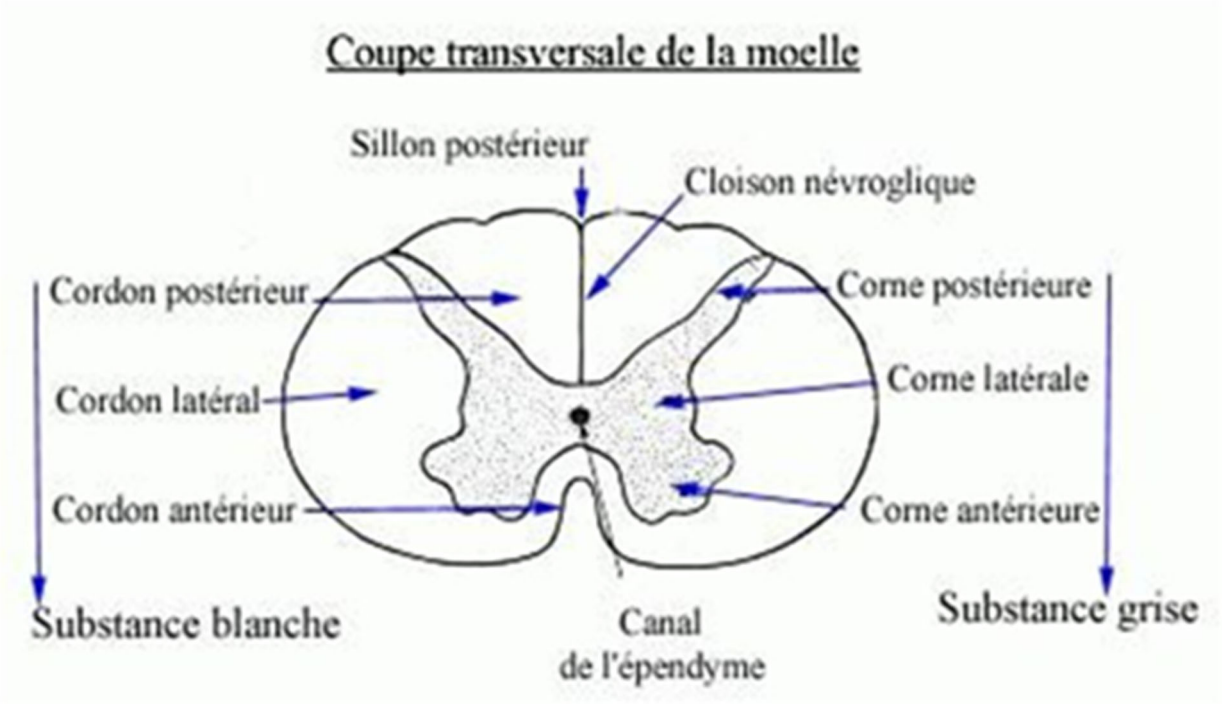
Coupe transversale de la moelle épinière